

**ФГБУ «МОСКОВСКИЙ НАУЧНО-ИССЛЕДОВАТЕЛЬСКИЙ  
ОНКОЛОГИЧЕСКИЙ ИНСТИТУТ ИМ. П.А. ГЕРЦЕНА»  
Министерства здравоохранения России**

**ФЕДЕРАЛЬНЫЕ КЛИНИЧЕСКИЕ  
РЕКОМЕНДАЦИИ  
ПО ДИАГНОСТИКЕ И ЛЕЧЕНИЮ  
ПОСТМАСТЭКТОМИЧЕСКОГО СИНДРОМА**

**Москва**

**2013**

**Авторы:**

**Ермощенкова М.В., Филоненко Е.В., Зикиряходжаев А.Д.**

## **ОГЛАВЛЕНИЕ:**

- 1. МЕТОДОЛОГИЯ**
- 2. ПОСТМАСТЭКТОМИЧЕСКИЙ СИНДРОМ**
  - 2.1. ОПРЕДЕЛЕНИЕ**
  - 2.2. ПОСТМАСТЭКТОМИЧЕСКИЙ ОТЕК**
  - 2.3. ЭТИОЛОГИЯ И ПАТОГЕНЕЗ**
    - 2.3.1. Схема этиопатогенеза постмастэктомического отека**
    - 2.3.2. Влияние лучевой терапии на развитие постмастэктомического отека**
    - 2.3.3. Влияние адьювантного лекарственного лечения на развитие постмастэктомического отека**
    - 2.3.4. Влияние послеоперационной лимфорей на развитие постмастэктомического отека**
  - 2.4. КЛАССИФИКАЦИИ ПОСТМАСТЭКТОМИЧЕСКОГО ОТЕКА**
  - 2.5. ДИАГНОСТИКА ПОСТМАСТЭКТОМИЧЕСКОГО СИНДРОМА**
    - 2.5.1. Клиническая диагностика**
    - 2.5.2. Лимфография**
    - 2.5.3. Лимфосцинтиграфия**
    - 2.5.4. Флебграфия**
    - 2.5.5. Ультразвуковое дуплексное сканирование**
    - 2.5.6. УЗИ, КТ, МРТ мягких тканей верхней конечности**
    - 2.5.7. Дополнительные методы диагностики**
  - 2.6. ЛЕЧЕНИЕ ПОСТМАСТЭКТОМИЧЕСКОГО ОТЕКА КОНЕЧНОСТИ**
    - 2.6.1. КОНСЕРВАТИВНОЕ ЛЕЧЕНИЕ**
      - 2.6.1.1. Лимфатический мануальный дренаж**
      - 2.6.1.2. Пневмокомпрессионное лечение**
      - 2.6.1.3. Лечебная физкультура**
      - 2.6.1.4. Гидрокинезотерапия**
      - 2.6.1.5. Компрессионная терапия**
      - 2.6.1.6. Физиотерапевтические методы**
      - 2.6.1.7. Медикаментозные методы**
    - 2.6.2. ХИРУРГИЧЕСКОЕ ЛЕЧЕНИЕ**
  - 2.7. ЛЕЧЕНИЕ БРАХИОПЛЕКСОПАТИЙ, РУБЦОВЫХ ИЗМЕНЕНИЙ, БОЛИ ПРИ ПОСТМАСТЭКТОМИЧЕСКОМ СИНДРОМЕ**
    - 2.7.1. Хирургические методы**
    - 2.7.2. Физиотерапевтические методы**

### **2.7.3. Медикаментозное лечение болевого синдрома**

## 1. МЕТОДОЛОГИЯ

### Методы, использованные для сбора/селекции доказательств:

поиск в электронных базах данных

### Описание методов, использованных для сбора/селекции доказательств:

Доказательной базой для рекомендаций являются публикации, вошедшие в Российскую Национальную библиотеку, Центральную научную медицинскую библиотеку, электронные библиотеки, базы данных (например, MEDLINE, Pubmed и др.). Глубина поиска составила 5 лет.

### Методы, использованные для оценки качества и силы доказательств:

Консенсус экспертов

Оценка значимости в соответствии с рейтинговой схемой (табл.1).

Таблица 1. Уровни доказательности и градации рекомендаций Американского общества клинической онкологии (ASCO)

Уровень и тип доказательности	
I	Доказательства полученные в результате мета-анализа большого числа хорошо сбалансированных рандомизированных исследований. Рандомизированные исследования с низким уровнем ложноположительных и ложнонегативных ошибок
II	Доказательства основаны на результатах не менее одного хорошо сбалансированного рандомизированного исследования. Рандомизированные исследования с высоким уровнем ложноположительных и ложнонегативных ошибок
III	Доказательства основаны на результатах хорошо спланированных нерандомизированных исследований. Контролируемые исследования с одной группой больных, исследования с группой исторического контроля и т.д.
IV	Доказательства, полученные в результате нерандомизированных исследований. Непрямые сравнительные, описательно корреляционные исследования и исследования клинических случаев

V	Доказательства основаны на клинических случаях и примерах
<b>Градация рекомендаций</b>	
A	Доказательство I уровня или устойчивые многочисленные данные II, III или IV уровня доказательности
B	Доказательства II, III или IV уровня, считающиеся в целом устойчивыми данными
C	Доказательства II, III или IV уровня, но данные в целом неустойчивые
D	Слабые или несистематические экспериментальные доказательства

**Методы, использованные для анализа доказательств:**

- Обзоры опубликованных мета-анализов
- Систематические обзоры

**Описание методов, использованных для анализа доказательств:**

При отборе публикаций, как потенциальных источников доказательств, использованная в каждом исследовании методология изучается для того, чтобы убедиться в ее валидности. Результат изучения влияет на уровень доказательств, присваиваемой публикации, что в свою очередь влияет на силу, вытекающих из нее рекомендаций.

## **2. ПОСТМАСТЭКТОМИЧЕСКИЙ СИНДРОМ**

### **2.1. ОПРЕДЕЛЕНИЕ**

Постмастэктомический синдром – это совокупность клинических проявлений и взаимосвязанных между собой нарушений органического и функционального характера, которые неизбежно возникают и закономерно прогрессивно развиваются у всех без исключения больных раком молочной железы после проведенного им радикального лечения (A I).

Основными и наиболее часто встречающимися осложнениями со стороны верхней конечности после радикальных мастэктомий являются нарушение лимфооттока в виде лимфатического отека конечности, нарушение венозного оттока в виде стенозов или окклюзий подмышечной и/или подключичной вен, грубые рубцы, ограничивающие функцию конечности в плечевом суставе и брахиоплексит, составляющие в совокупности «постмастэктомический синдром».

У 99,65% больных раком молочной железы в течение года после окончания радикального лечения формируется синдром передней лестничной мышцы, который приобретает ведущую роль в дальнейшем прогрессивном развитии не только

нейроваскулярных нарушений в верхней конечности, но и всего постмастэктомического синдрома (В II).

Постмастэктомический отек является наиболее частым проявлением постмастэктомического синдрома и составляет по данным различных авторов от 2,7% до 87,5% случаев (В II). Ограничение объема движений в плечевом суставе наблюдается от 28% до 57,5%, а проявления повреждения нервных стволов плечевого сплетения от 0,4% до 73%. Причинами развития нарушений венозного оттока, грубых рубцов и брахиоплексита является образование грубой рубцовой и фиброзной тканей в подмышечной, подключичной, подлопаточной областях. Фиброзные изменения усиливаются вследствие обильной и длительной лимфореи, инфекционно-воспалительных процессов в области послеоперационной раны, некрозов кожных лоскутов, расхождения краев раны. Лучевая терапия оказывает прямое влияние на возникновение лимфатического отека: развитие радиационного фиброза в надключичной, подключичной и подмышечной областях приводит к сдавливанию сосудов и нервных стволов, вследствие чего развиваются нарушения кровообращения, нарушение функции нервной проводимости и трофические изменения в верхней конечности. Грубые рубцы обуславливают ограничение функции верхней конечности в области плечевого сустава – образование приводящих контрактур плеча (А II). Развитие данных осложнений у 33-43% больных приводит к стойкой потере трудоспособности. 10% населения земного шара страдают лимфедемой, из которых постмастэктомическая лимфедема наблюдается более, чем у 20 млн больных раком молочной железы. Более 80% больных, успешно перенесших радикальное лечение по поводу рака молочной железы, остаются инвалидами (А II). Из них 40,8% пациентов при первичном освидетельствовании во ВТЭК признаны инвалидами первой или второй группы. Усилия врачей, направленные на улучшение отдаленных онкологических результатов радикального лечения больных раком молочной железы, способствуют неуклонному увеличению числа пациентов, страдающих от последствий проведенного радикального лечения.

Клинические варианты течения постмастэктомического синдрома:

- 1) отечный (в виде отека верхней конечности);
- 2) нейропатический (преобладание клинических проявлений компрессии нервов плечевого сплетения);
- 3) церебральный (признаки нарушения кровообращения в вертебрально-базиллярном бассейне);

4) патобиомеханический (сколиоз, функциональные суставные блокады в области шейного и грудного отделов позвоночника, регионарный дисбаланс мышц шейно-грудного отдела);

5) смешанный.

У всех больных выявляется сложный нейроваскулярный синдром с нарушением кровообращения верхней конечности и головного мозга, скорости проведения нервного импульса и температурного распределения на стороне мастэктомии (А II). Отечная рука, согласно исследованиям авторов, находится в состоянии хронической ишемии, и у большинства больных имеют место функциональные биомеханические расстройства шейно-грудного отдела.

## 2.2. ПОСТМАСТЭКТОМИЧЕСКИЙ ОТЕК

Хронический лимфатический отек конечности приводит к выраженному косметическому дефекту, может вызвать депрессию и спровоцировать суицидную попытку.

По данным различных авторов частота постмастэктомической лимфедемы чаще всего приближается к 50% или превышает данную цифру (табл. 1).

Таблица 1

### Частота постмастэктомической лимфедемы по данным литературы

№	Год	Автор	Частота встречаемости
1	2001	Petrek J.A.	49%
2	2001	Стаханов М.Л.	100%
3	2001	Herd-Smith A.	15,9%
4	2002	Мясникова М.О.	84%
5	2004	Hinrichs C.S.	27%
6	2005	Шойхет Я.Н.	60%
7	2007	Пак Д.Д.	48%

## 2.3. ЭТИОЛОГИЯ И ПАТОГЕНЕЗ

Основная причина развития лимфедемы верхней конечности после радикальной мастэктомии – подмышечная, подключичная, подлопаточная лимфаденэктомия и сопровождающее ее пересечение лимфатических сосудов. Объем лимфаденэктомии оказывает прямое влияние на развитие лимфедемы: при лимфаденэктомии I уровня отек развивается у 6 – 9% больных, при лимфаденэктомии трех уровней ее частота резко

возрастает. Удаление только сторожевого лимфатического узла при секторальной резекции или лампэктомии по поводу рака значительно снижает вероятность развития отека верхней конечности. По данным экспертов, риск развития лимфедемы возрастает до 50%, если у пациентки удалено 8-10 лимфатических узлов (А II).

Отек верхней конечности может развиваться в различные сроки после радикального лечения рака молочной железы: от раннего послеоперационного периода до нескольких лет.

Удаление лимфатических узлов и клетчатки подмышечно-подключично-подлопаточной области приводит к разрастанию рубцовой соединительной ткани в областях лимфаденэктомии, что способствует частичной облитерации венозных и лимфатических сосудов (А I). Нарушение венозного оттока также приводит к нарушению лимфатического оттока. Достоверные же сведения о том, что лимфатическая недостаточность оказывает вторичное воздействие на вены и приводит к венозной недостаточности, отсутствуют.

С физиологической точки зрения лимфатические отеки относятся к так называемым высоким отекам. Разделение отеков на высокий и низкий удобно для патогенетического разделения отеков. Условная граница «высокого» и «низкого» отеков оценивается по содержанию белка в интерстиции и принимается равной 10 г/л. При типичных низкобелковых отеках (ранний венозный отек, отеки сердечного, почечного и алиментарного происхождения) концентрация белка обычно ниже этого уровня, а при типичных высокобелковых отеках (лимфедеме) – выше. Отек приводит к недостаточной оксигенации тканей из-за нарушения межклеточных контактов, необходимых для беспрепятственной циркуляции газа, гипоксия, в свою очередь, замедляет функционирование клеток. При лимфедеме избыточная концентрация белка действует как активатор хронического воспаления. При этом расширяются и повреждаются мелкие кровеносные сосуды, что приводит к проникновению компонентов крови в ткани. Появляющийся при этом фибрин облитерирует тканевые каналы и лимфатические сосуды, что приводит к прогрессированию отека и развитию фиброза. Последний затрудняет циркуляцию жидкости и белка через ткани, сдавливает лимфатические сосуды. Избыточный белок, действуя как питательная среда для патогенных микроорганизмов, способствует развитию вторичной инфекции, приводящей, в свою очередь, к увеличению отека. На начальном этапе макрофаги накапливают и выводят из интерстиция избыточный белок и продукты распада, но в дальнейшем они становятся инертными. Отек представляет собой увеличение объема тканевой жидкости, приводящее к увеличению

конечности в объеме (А I). Любой отек независимо от причин развивается в результате нарушения равновесия между капиллярной фильтрацией и лимфатическим дренажем:

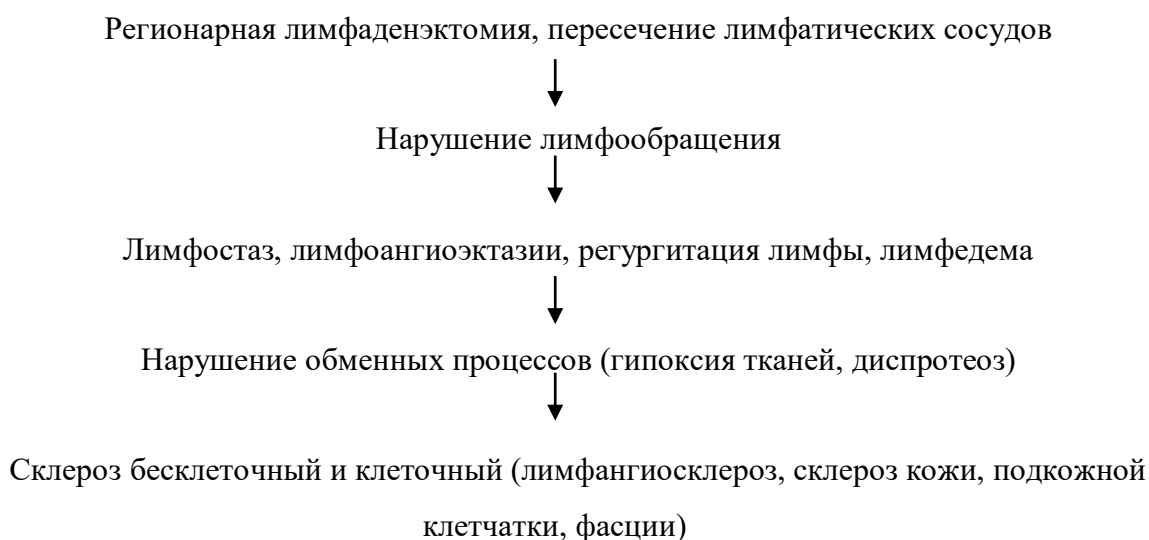
$$dv/dt=J_v - J_L$$

Где  $dv/dt$  – скорость роста объема конечности;  $J_v$  – чистая капиллярная фильтрация крови;  $J_L$  – поток лимфы.

При отсутствии изменения объема лимфы  $J_v=J_L$ . В норме лимфатическая система компенсирует усиление фильтрации. Если при облитерации или обструкции лимфатических путей, имеющих место после регионарной лимфаденэктомии, лимфатическая система не компенсирует увеличение нагрузки на лимфатическую систему, развивается отек (динамическая недостаточность). Для предупреждения отека должно возникнуть компенсирующее усиление лимфатического дренажа.

### 2.3.1. Схема этиопатогенеза постмастэктомического отека

Схематично патогенез развития постмастэктомической лимфедемы может быть представлен в следующем виде:



Нельзя не учесть при рассмотрении патогенеза постмастэктомического отека современные представления о строении и физиологии лимфатической системы, включающие учение о лимфангионе. Лимфангион – участок лимфатического сосуда между двумя клапанами (рис. 1): периферический клапан принадлежит этому лимфангиону, а центральный – следующему. Сокращаясь, лимфангион выталкивает лимфу в соседний центральный лимфангион и тем самым обеспечивает лимфоток.

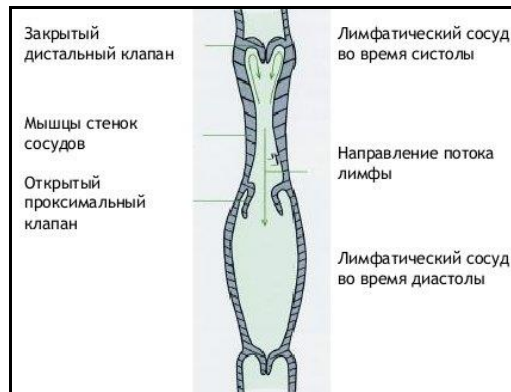


Рис. 1. Строение лимфатического сосуда

Таким образом, лимфангион – это межклапанный сегмент лимфатического сосуда, являющийся морфофункциональной единицей лимфатического русла. Гипоксия, имеющая место при постмстэктомической лимфедеме, оказывает прямое угнетающее действие на функциональные свойства лимфангионов. На фоне угнетения моторики лимфангионов повышается эндолимфатическое, а затем и тканевое давление (А II).

Нарушение лимфодинамики приводит к потере нормальной транспортной способности лимфатических сосудов, их клапанной недостаточности (рис. 2) и снижению лимфатического дренажа тканей.

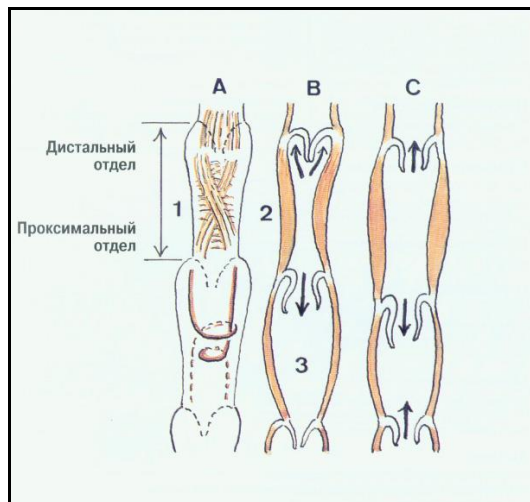


Рис. 2. Клапаны и клапанные сегменты лимфатического сосуда. А – ориентация пучков гладкомышечных волокон; В – норма; С – расширение лимфатического сосуда, недостаточность клапанов, рефлюкс лимфы. 1 – клапанный сегмент; 2 – сокращение сегмента (фаза изгнания); 3 – расслабление сегмента (фаза наполнения). Стрелками указано направление тока лимфы (S. Kubik «Атлас лимфатической системы нижних конечностей»).

При постмастэктомическом синдроме в лимфатических сосудах происходит ряд преобразований: дилатационная застойная лимфангиопатия, пролиферативная лимфангиопатия, облитеративный лимфангиит и гипертрофическая лимфангиопатия.

### **2.3.2. Влияние лучевой терапии на развитие постмастэктомического отека**

Вторая причина развития постмастэктомического отека – послеоперационная лучевая терапия. При сочетании радикальной мастэктомии с лучевой терапией отек верхней конечности возникает более, чем в 70% случаев, в то время как только после хирургического лечения он составляет 20% (А I). Благодаря достаточно высокой регенеративной способности лимфатических структур, у некоторых больных после хирургического лечения рака молочной железы происходит формирование коллатеральных путей лимфооттока, и отек конечности не развивается. Лучевая терапия приводит к нарушению данной регенеративной способности, способствуя склерозированию лимфатических сосудов в связи с прямым повреждающим действием ионизирующего излучения. Отек руки может сочетаться с другими местными лучевыми повреждениями: лучевыми фиброзами кожи и подкожной клетчатки (31,7%), лучевыми язвами (5%), вторичными лучевыми плекситами (11,7%), остеонекрозами (6,7%), лучевыми фиброзами легких (13,3%). У 91,7% больных, проходивших лучевое лечение, наблюдаются нарушения свертывающей системы крови, о чем свидетельствуют повышение активности плазменной коагуляции, адгезии и агрегации тромбоцитов, снижение фибринолитической активности плазмы, что также является способствующим фактором развития лимфедемы.

С увеличением интервала времени после комбинированного лечения рака молочной железы прямо пропорционально возрастает число больных с лимфатическим отеком конечности и нарастают патологические изменения в зоне полей облучения.

### **2.3.3. Влияние адьювантного лекарственного лечения на развитие постмастэктомического отека**

У больных раком молочной железы после комплексного лечения с адьювантной полихимиотерапией частота постмастэктомического отека возрастала более, чем в 2 раза (79,8% против 35,1%) (В II).

В механизме развития лимфедемы верхней конечности имеют значение нарушения сосудистой микроциркуляции, обусловленные удалением подмышечного, подключичного, подлопаточного лимфатических коллекторов, пересечением артериальных, венозных, мелких нервных стволов с последующим влиянием химиотерапевтических средств. Это почти всегда сопровождается длительным спазмом сосудов с последующим тромбозом, тромбофлебитом и лимфангитом.

#### **2.3.4. Влияние послеоперационной лимфорей на развитие постмастэктомического отека**

Длительная лимфорей, лимфоцеле, инфицирование послеоперационной раны, расхождение краев раны, ожирение, приводя к выраженным рубцовым изменениям в областях лимфаденэктомии, оказывает прямое влияние на развитие постмастэктомического отека. Применение интраоперационных методов профилактики лимфорей способствует снижению частоты развития постмастэктомического отека с 48% до 25% в группе с применением воздушно-плазменного потока и до 18,5% в группе с применением пластики подмышечно-подключично-подлопаточной области фрагментом широчайшей мышцы спины (А II).

Причины развития постмастэктомического отека и факторы, способствующие увеличению его частоты:

- 1) нарушения сосудистой микроциркуляции, вызванные удалением подключичного, подмышечного и подлопаточного лимфатических коллекторов;
- 2) расстройство иннервации сосудов руки в результате пересечения многочисленных мелких нервов при мастэктомии;
- 3) длительный спазм сосудов с последующим тромбозом, тромбофлебитом и лимфангиитом;
- 4) гнойно-некротические осложнения в зоне операционной раны;
- 5) длительная лимфорей;
- 6) рожистое воспаление верхней конечности на стороне поражения;
- 7) применение пролонгированного курса телегамматерапии.

Таким образом, отек верхней конечности, формирующийся у больных после радикального лечения по поводу рака молочной железы, обусловлен развивающимися вследствие операционных и лучевых повреждений мягких тканей верхней конечности и плечевом поясе сосудистыми и неврологическими расстройствами, нарушениями реологических свойств крови и системы гемостаза, выраженность которых, в свою очередь, зависит от степени отека. Отек мягких тканей верхней конечности является ведущим клиническим проявлением возникающих нарушений и наблюдается в различной степени выраженности у всех пациентов, перенесших радикальное лечение по поводу рака молочной железы.

#### **2.4. КЛАССИФИКАЦИИ ПОСТМАСТЭКТОМИЧЕСКОГО ОТЕКА**

С учетом патологических механизмов развития отека, особенностей его диагностики и лечения, предложено большое количество классификаций. Наиболее часто используемые в клинической практике классификации представлены ниже.

#### Классификация Герасименко В.Н.:

3 степени отека конечности:

- 1) легкая (увеличение длины окружности плеча над локтевым суставом до 2 см),
- 2) средняя (от 2 до 6 см)
- 3) тяжелая (более 6 см).

#### Клиническая классификация лимфедемы Савченко Т.В.:

4 степени заболевания:

I степень – преходящий отек локализуется в дистальном отделе конечности, разница окружностей больной и здоровой конечностей не превышает 2 см. Отек проходит почти полностью после ночного отдыха, но возобновляется к вечеру после физической нагрузки. Кожа внешне не изменена, легко берется в складку;

II степень – отек распространяется выше, при пальпации он плотный, после отдыха уменьшается. Окружность больной конечности по сравнению со здоровой увеличена на 4-6 см. Кожа утолщена, в складку берется с трудом. Иногда отмечается индурация тканей в нижней трети конечности.

III степень – отек постоянный, разница в окружности сегмента конечности превышает 6 – 10 см, кожа ставится сухой, напоминает лимонную корку, ее не удастся взять в складку, может отмечаться мацерация кожи межпальцевых промежутков;

IV степень (рис. 91) – у больных на фоне резко выраженной деформации конечности (слоновость) отмечаются трофические нарушения. Отек плотный, кожа и подкожная клетчатка представляют собой грубую фиброзную ткань. У больных наблюдаются гиперкератоз кожи, папилломатозные разрастания, изъязвления, трещины кожи и лимфорей.

#### Классификация на основании клинических проявлений заболевания и степени выраженности склероза тканей

3 клинические формы лимфедемы:

- 1) мягкая форма, при которой происходит разрастание плотной соединительной ткани между жировыми дольками;
- 2) твердая форма, при которой наступает полное замещение жировой клетчатки плотной соединительной тканью;
- 3) смешанная, переходная форма, при которой встречается чередование плотных участков, характерных для твердой формы с участками мягкой формы. Мягкая форма

соответствует начальным стадиям развития лимфедемы, твердая – поздним, запущенным случаям. Смешанная форма наблюдается как переходная между мягкой и твердой формами.

Классификация Могилевского И.Л.:

венозная, лимфатическая и смешанная формы отека верхней конечности.

Классификация, основанная на этапах развития осложнения (Левин А.О.):

I стадия – переходящий, II стадия – мягкий, III стадия – плотный и IV стадия – деформирующий отек.

Классификация, основанная на микроциркуляторных изменениях (Осмоловская Н.Н.):

3 стадии нарушений при постмастэктомическом отеке:

I – стадия компенсации («скрытого отека»), характеризующаяся клинически не определяемым отеком или разницей в окружности рук, не превышающей 2 см, лимфоотток компенсирован, при изучении кислородного режима тканей отсутствует разница показателей на отечной и интактной конечности. Все имеющиеся в данной стадии нарушения микроциркуляции обратимы, носят функциональный характер.

II – стадия субкомпенсации:

IIА стадия – характеризуется отеком руки до 5 см. Лимфодинамические нарушения субкомпенсированы. Отмечаются начальные проявления склероза дермы. При купировании процесса на этом этапе микроциркуляторных нарушений, выявленные изменения могут быть обратимы.

IIБ стадия – характеризуется более стойким характером расстройств микроциркуляции, увеличением отека до 10 см. Склеротические изменения носят более выраженный характер, склероз поражает сосудистую стенку, иногда с сужением просвета.

III – стадия декомпенсации. Характеризуется отеком с разницей в окружности рук свыше 10 см (развитием слоновости). Отмечается гипоксия тканей, нарушения лимфооттока соответствуют стадии декомпенсации. В морфологической картине преобладают резкий склероз и гиалиноз дермы и сосудов, развитие ангиоматоза.

**Классификации, основанные на определении окружности отечной конечности при сравнении ее со здоровой конечностью**

Классификация Абалмасова К.Г.:

4 степени отека:

I – увеличение окружности пораженной конечности до 1-2 см

II – от 2 до 6 см

III – от 6 до 10 см

IV – более 10 см

В классификации используют методику измерения окружности конечности на 6 стандартных уровнях. На верхней конечности выделяют следующие уровни:

1. На уровне середины кисти, через основание *m. thenar* при отведенном I пальце;
2. На уровне лучезапястного сустава;
3. На уровне средней трети предплечья, на середине расстояния между локтевым отростком и лучезапястным суставом;
4. На уровне локтевого отростка через локтевой сустав;
5. На 5 см выше локтевого сгиба;
6. На 5 см ниже подмышечной впадины.

Классификация, основанная на разнице в окружностях конечностей и степени изменения тканей (Селиванов И.С.):

4 степени постмастэктомического отека:

I степень – интермиттирующий отек отдельных сегментов или всей конечности с увеличением окружности по сравнению со здоровой рукой не более 2 см;

II степень – плотный отек отдельного сегмента или всей конечности, уменьшающийся к утру, разница окружностей больной и здоровой рук составляет 2 – 4 см, кожа на руке легко берется в складку;

III степень – постоянный плотный отек отдельного сегмента или всей руки с разницей окружностей 4-6 см. Кожа берется в складку с трудом;

IV степень – выраженный отек руки, увеличение окружности более, чем на 6 см, кожа в виде «лимонной корки», плотная, иногда с трофическими нарушениями (слоновость).

Некоторые авторы рекомендуют выделять 0 степень постмастэктомического отека, изменения при которой можно выявить только с помощью телевизионной капилляроскопии и радиоизотопного исследования тканевой микроциркуляции.

Классификация на основании определения объема (по количеству вытесненной воды) и длины окружности конечности (Пантюшенко Т.А. и Бельтран М.):

I степень (стадия доклинических проявлений) – объем руки на стороне поражения увеличен до 150 мл, по сравнению со здоровой конечностью. Заметных изменений в длине окружности плеча выявить не удастся.

II степень (начало клинических проявлений) – объем руки превышает противоположную конечность на 150-300 мл, длина окружности на 1-2 см. При этом зрительно отмечается непостоянный отек всей руки или отдельных ее сегментов, проявляющийся к вечеру и исчезающий к утру. Больные отмечают тяжесть в руке, иногда испытывают болевые ощущения. Кожа постепенно утрачивает цвет, присущий здоровой конечности, берется в грубые складки.

III степень (умеренно выраженный отек) – увеличение объема руки на 300-500 мл или длины окружности плеча на 2-4 см. Отек руки приобретает постоянный характер, самостоятельно к утру не исчезает. Кожа становится синюшной, бледной, с трудом берется в складку.

IV степень (выраженный отек) – превышение на 500-700 мл или длины окружности плеча на 4-6 см. Наступает постоянный отек руки с переходом в фибрэдему. Конечность деформируется, частично утрачивает свою функцию.

V степень (отягощенный отек) – увеличение объема руки на 700 мл и более или окружности плеча свыше 6 см. Конечность полностью утрачивает свою функцию. Появляются выраженные трофические нарушения. Больные вынуждены держать руку в подвешенном состоянии.

Для определения объема конечностей может быть использована формула, предложенная O'Brien в 1979 г.:

$$V=0,24 \times (L_1^2+2 L_1^2+\dots+2L_n^2+2L_1^2+2L_1L_2+2L_2L_3+\dots+2L_{n-1}L_n),$$

где  $L_1$  – длина окружности конечности (см), измеренная через каждые 10 см. Избыточный объем отеочной конечности вычисляют как разность объемов отеочной и здоровой конечностей ( $V_{изб} = V_{от} - V_{зд}$ ).

## **2.5. ДИАГНОСТИКА ПОСТМАСТЭКТОМИЧЕСКОГО СИНДРОМА**

### **2.5.1. Клиническая диагностика**

Обследование больного с постмастэктомическим синдромом начинается с опроса больной, осмотра и пальпации.

При осмотре необходимо обращать внимание на наличие отека конечности. Следует определить уровень распространения отека, его постоянство в течение суток. Важно оценить цвет конечности (бледность, синюшность, гиперпигментация), наличие сухости кожи, трещин, лимфореи, отметить наличие послеоперационных рубцов после травм, ожогов, операций, нагноительных процессов.

Пальпация позволяет уточнить характеристики отека (мягкий или плотный, толщина кожной складки, степень выраженности фибрэдемы), определить местную температуру. Кожная температура является некоторым отражением состояния кровообращения в конечности. Температуру измеряют у больных с лимфедемой на 4-5 одинаковых уровнях конечностей. В начальных стадиях отмечается термоасимметрия с понижением показателей на пораженной стороне от 0,5 до 1,5<sup>0</sup>C. Обязательной является пальпация регионарных лимфатических узлов (B II).

Важно определить наличие подкожных расширенных вен, болезненности по ходу поверхностных или глубоких вен для исключения тромбоза.

Для определения степени отека (I – увеличение окружности пораженной конечности до 1-2 см; II – от 2 до 6 см; III – от 6 до 10 см; IV – более 10 см) необходимо измерение окружностей здоровой и больной конечностей на 6 стандартных уровнях (А I).

Для определения стадии заболевания (I – переходящий отек, II – мягкий, III – плотный, IV – деформирующий) необходимы опрос, осмотр и пальпация (В II).

Для определения степени фиброзных изменений измеряют толщину кожной складки и эластичность тканей. Толщина кожной складки изменяется пропорционально разрастанию фиброза в подкожно-жировой клетчатке и коже, соответственно, меняется и смещаемость кожи по отношению к подлежащим тканям. Поэтому определение толщины кожной складки позволяет судить о степени выраженности патологического процесса. В норме у здоровых людей толщина кожной складки составляет 0,2-0,3 см. При лимфатических отеках толщина кожной складки увеличивается до 1 см и более. При выраженности отека в запущенных случаях заболевания кожа в складку вообще не собирается и не смещается. Исследование удобно проводить с помощью штангенциркуля или специального инструмента со шкалой (А III).

Эластичность тканей при лимфатических отеках конечностей характеризует степень их фиброзного перерождения и количество накопившейся в них лимфы. При надавливании пальцем на кожу конечности всегда образуется ямка – остаточная деформация. Ее глубина и время, за которое она исчезает после снятия пальца, будут характеризовать эластичность тканей (А III). Эластометрию можно провести также с помощью тканевого тонометра, основанного на принципе тензометрии (В II).

Лимфедему верхней конечности необходимо дифференцировать от отека, возникающего в связи с тромбозом подключичной вены (синдром Педжета – Шреттера). Начало заболевания и клиника синдрома Педжета-Шреттера проявляется внезапной болью в верхней конечности, быстро нарастающими отеком и цианозом, иногда – расширением венозных коллатералей. Диагноз уточняет флебография, ультразвуковая доплерография вены (В IV).

### **2.5.2. Лимфография**

Методом, при помощи которого выявляются органические и функциональные изменения лимфатических сосудов, является лимфоангиоаденография (А II).

**Прямая лимфоангиоаденография** (в настоящее время применяется редко) включает 4 последовательных этапа:

- I. Окрашивание лимфатических сосудов. Выполняют подкожную инъекцию в I, II или III межпальцевые промежутки кисти или на передней поверхности предплечья у лучезапястного сгиба лимфотропного красителя, например, 0,1 мл 0,25% раствора синего Эванса или 0,2-0,4 мл 2,5% патентованного синего.
- II. Выделение лимфатического сосуда и введение в него иглы. После введения красителя выполняют местную анестезию и проводят разрез длиной 2-3 см на 5-6 см проксимальнее места введения краски. Выделение лимфатического сосуда осуществляют с помощью микроскопа или микрохирургических луп. При склерозе клетчатки в стадии фибрэдемы найти лимфатический сосуд трудно, и исследование может быть безрезультатным.
- III. Инъекция через иглу рентгеноконтрастного вещества. Введение контрастного вещества производят медленно. После окончания процедуры иглу извлекают из сосуда, из раны удаляют остатки контрастного вещества, вводят антибиотики с новокаином, рану зашивают и накладывают спиртовую повязку.
- IV. Рентгенография. Сразу или через 10-20 мин. после введения контрастного вещества выполняют рентгеновские снимки последовательно предплечья и плеча в прямой и боковой проекциях.

Для лимфоангиоаденографии применяют водорастворимые (урографин, гипак) и масляные (йодолипол, этидол, миодил) контрастные вещества. Однако водорастворимые контрастные вещества быстро смешиваются с лимфой и сразу же после введения начинают диффундировать через стенки лимфатических сосудов в окружающие ткани, проникая в кровеносные капилляры, поэтому на снимке изображение получается нечетким, размытым. Масляные же контрастные вещества не смешиваются с лимфой, задерживаются в лимфатических сосудах 1-4 ч, не выходят за пределы стенок сосудов и капсулы узлов, что обеспечивает получение четкого изображения элементов лимфатической системы. Побочные эффекты применения масляных контрастных веществ – длительная их задержка в лимфатических узлах (до 4-6 мес.), возможность возникновения жировой эмболии ограничивают их применение.

Прямая рентгеноконтрастная лимфография позволяет визуализировать коллекторные лимфатические сосуды, определить их состояние и уровень блока лимфотока, что определяет тактику оперативного лечения (А II).

Лимфографическая картина при постмастэктомическом отеке характеризуется: 1) извилистостью хода лимфатических сосудов; 2) расширением (гиперплазия) или сужением (гипоплазия) лимфатических сосудов (уменьшение их числа); 3) неравномерность контрастирования сосудов; 4) диапедез – выход контрастного вещества за пределы

лимфатического русла; 5) «обрыв» лимфатических сосудов – блок лимфотока; 6) девальвация – утрата клапанных перетяжек. Все данные симптомы дополняют друг друга.

При I-II стадиях отека сохраняется сегментарный путь движения контрастного вещества в виде отдельных лимфооттоков, формируемых на различных уровнях предплечья и плеча. При III-IV стадиях сегментарные различия в токе лимфы не прослеживаются (А II).

В основе **непрямой лимфографии** лежит способность лимфатических капилляров всасывать водорастворимые и коллоидные рентгеноконтрастные вещества, вводимые в кожу или подкожную жировую клетчатку конечностей, откуда контрастное вещество проникает в отводящие лимфатические сосуды, делая их доступными для рентгенологического исследования.

При прямой лимфографии наиболее часто встречается гиперплазия (65,1%) лимфатических сосудов, в то время как аплазия и гипоплазия соответственно у 19,9% и 15% больных после радикальной мастэктомии.

Блок лимфооттока может локализоваться на любом уровне конечности, в связи с чем выделяют три уровня блока лимфооттока при постмастэктомическом отеке:

- 1) дистальный (ниже уровня локтевого сустава),
- 2) средний (нижняя треть плеча и локтевой сустав),
- 3) проксимальный (подмышечная область и верхняя треть плеча).

Для больных с постмастэктомическим синдромом характерны средний и проксимальный уровни блока лимфооттока (89,3% больных) (А II).

В настоящее время прямая рентгеноконтрастная лимфография при постмастэктомическом отеке конечности применяется редко, что обусловлено инвазивностью методики, техническими сложностями при выделении и канюлировании лимфатического сосуда на кисти, возможным аллергическим воздействием вводимых препаратов, инфицированием послеоперационной раны, рубцом на кисти и другими возможными осложнениями.

### **2.5.3. Лимфосцинтиграфия**

В настоящее время методом выбора для исследования лимфатической системы верхней конечности является радионуклеидная лимфосцинтиграфия (А I).

Методика исследования:

подкожно во II межпальцевой промежуток вводят 0,1-0,5 мл радиофармпрепарата «Корен, Tc-99m» (Россия) или «Наноцис» (Франция) в количестве 74-185 МБк. Запись скинтиграмм осуществляют непосредственно после введения радиофармпрепарата, через

10-15 мин, через 30-40 мин и через 1-1,5 ч. Радиоизотопную лимфосцинтиграфию выполняют как в статическом состоянии, так и в динамике, что позволяет не только получить визуальную картину проходимости коллекторных лимфатических сосудов, но и вычислить количественные характеристики – скорость лимфооттока и среднее время транспорта, что имеет значение для послеоперационной оценки эффективности операции.

Три основных варианта лимфотока на основании данных лимфосцинтиграфии (Мясникова М.О.):

- 1) коллекторный (магистральный),
- 2) диффузный,
- 3) узловой.

Коллекторный тип соответствует анатомо-топографическому представлению о путях лимфатического оттока. Прослеживаются лучевой и локтевой коллекторы на предплечье и плечевой на плече. Данный тип встречается у 56% больных с постмастэктомическим отеком (А II).

Диффузный тип лимфотока характеризуется диффузным распределением радиофармпрепарата в мягких тканях конечности, в связи с чем лимфатические коллекторы четко не визуализируются. Данный тип лимфотока был обнаружен у 42% больных с постмастэктомической лимфедемой. Диффузное распределение радиофармпрепарата в тканях свидетельствует о повышенной проницаемости лимфатических сосудов (А II).

Узловой тип лимфотока наблюдается в 3% случаев пациенток с отеком верхней конечности и характеризуется преимущественной визуализацией регионарных и вставочных лимфатических узлов при незначительном или отсутствующем контрастировании лимфатических сосудов (А II).

Динамическая лимфосцинтиграфия является малоинвазивным способом прижизненного контрастирования лимфатических сосудов, определяет индивидуальные особенности лимфооттока и позволяет выбрать наиболее адекватные методы их коррекции, определить показания к микрохирургическим операциям (А I).

Результаты лимфосцинтиграфии позволяют уточнить показания к хирургической коррекции лимфооттока и выбрать характер операции в зависимости от уровня и степени нарушения лимфообращения.

#### **2.5.4. Флебография**

При постмастэктомическом отеке показано выполнение флебографии или ультразвукового доплерографического исследования подмышечной, подключичной вен с целью исключения их рубцового стеноза или окклюзии (А I).

Флебография позволяет выявить наличие или отсутствие стенозов магистральных вен, уточнить их локализацию, степень выраженности и протяженность. При флебографическом исследовании в одну из подкожных вен верхней конечности, в основном, кубитальную, вводят рентгеноконтрастный препарат (урографин, верографин). Исследование проводят в горизонтальном положении больного с отведенной или опущенной конечностью. Осложнением флебографии может быть флебит, для предупреждения которого после окончания исследования вводят гепаринизированный физиологический раствор. При анализе флебограмм примерно у 50% больных с постмастэктомическим отеком наблюдаются нарушения оттока по поверхностной или глубокой системам вен.

Повреждения вен часто локализуются соответственно полям облучения, что подчеркивает лучевой характер их повреждения. У больных с окклюзией или выраженным стенозом магистральных вен компенсацию венозного оттока за счет развития коллатеральных путей наблюдают у 47,2% пациенток, у 52,8% выявлена декомпенсация венозного оттока (А II). Развитие венозной недостаточности происходит постепенно, что связано с нарастающим сдавлением магистральных вен рубцовыми тканями в аксиллярной и подключичной областях.

#### **2.5.5. Ультразвуковое дуплексное сканирование**

В настоящее время с целью оценки состояния венозного русла применяется ультразвуковое дуплексное сканирование, практически не имеющее противопоказаний и не вызывающее осложнений, свойственных инвазивным методикам.

Используя данный метод, можно получить комплексную информацию, не уступающую по объему и достоверности данным флебографии (В II). При венозной недостаточности по данным дуплексного сканирования обнаруживают признаки тромбоза и недостаточности клапанов. О наличии внутрисосудистых включений тромботического генеза свидетельствуют плотные неподвижные гомо- и гетерогенные структуры, дающие постоянное белесоватое свечение. Свежий тромб гомогенный, с четкими границами, свободно прилегает к сосудистой стенке. По мере старения контуры тромба становятся нечеткими, но он плотно прилежит к стенке вены. В стадии реканализации внутри тромботических масс визуализируются просветы в 1-2 мм. Вследствие флебита отмечается утолщение стенки вены до 3-4 мм. В связи с неинвазивностью методики исследования вен верхних конечностей при постмастэктомическом отеке следует начинать именно с нее, а флебографию выполнять лишь по определенным показаниям.

### **2.5.6. Ультразвуковое исследование, компьютерная томография, магнитно-резонансная томография мягких тканей верхней конечности**

Ультразвуковое исследование мягких тканей верхних конечностей, компьютерная томография, магнитно-резонансная томография позволяют объективизировать степень отека и фиброзных изменений в коже и подкожной клетчатке (В II). При компьютерной томографии можно получить абсолютные данные о плотности тканей, и следовательно, четко определить стадию лимфедемы. Методы позволяют также объективно оценить динамику отека и фиброзных тканей на фоне лечения, оценить состояние лимфатических узлов. На начальных стадиях заболевания магнитно-резонансная томография обладает большей чувствительностью и специфичностью, позволяет в ранние сроки диагностировать надфасциальные и подфасциальные отеки, сложные для визуализации при компьютерной томографии. При выраженных же стадиях заболевания компьютерная томография мало уступает магнитно-резонансной томографии в определении поражения мягких тканей, определении циркулярных и больших локальных отеков, является менее сложным и непродолжительным методом диагностики, по сравнению с магнитно-резонансной томографией.

### **2.5.7. Дополнительные методы диагностики**

Дополнительные методы диагностики постмастэктомического отека многочисленны: гидрофильная проба Мак-Клюра – Олдрича, динамическая термометрия, капилляроскопия, реовазография, тепловизионное исследование, более 10 методик измерения тканевого давления, методы прямого исследования эндолимфатического давления, флебоманометрия при обнаружении стеноза или окклюзии магистральных вен и др., однако многие из них представляют больше научный интерес (В IV).

## **2.6. ЛЕЧЕНИЕ ПОСТМАСТЭКТОМИЧЕСКОГО ОТЕКА КОНЕЧНОСТИ**

Выбор рационального метода лечения постмастэктомической лимфедемы является сложной задачей. Это обусловлено особенностями патогенеза, клинического течения, формой стадией болезни и техническими деталями оперативного вмешательства. В настоящее время многие авторы склоняются к консервативным методикам лечения отека верхней конечности, прибегая к хирургическому методу только при выраженных стадиях постмастэктомического отека.

Консервативное лечение целесообразно применять в начальной стадии функциональных расстройств, когда наблюдается интермиттирующий характер отечности, в этой стадии заболевания кожа и подкожная клетчатка мягкие и после придания конечности возвышенного положения отечность значительно уменьшается или

исчезает полностью, свидетельствуя, что стойкие необратимые фиброзные изменения в пораженных тканях еще отсутствуют (В II). К сожалению, большинство больных обращаются за квалифицированной врачебной помощью при выраженных фиброзных изменениях соединительной ткани, когда успех консервативного лечения является менее выраженным.

### **2.6.1. Консервативное лечение**

Консервативное лечение постмастэктомического отека может использоваться как самостоятельный метод лечения.

Цель – повышение тонуса и мышечной активности лимфатических сосудов, раскрытие нефункционирующих в норме лимфо-венозных и лимфо-лимфатических анастомозов, формирование коллатеральных путей лимфооттока.

Несмотря на то, что радикальное оперативное лечение рака молочной железы в 95-100% случаев приводит к нарушению лимфотока на стороне поражения, обычно лечение отека начинают с момента его клинического проявления.

Все методы консервативного лечения делят на три группы: механические, физические и фармакологические.

- Механические методы – лечебная гимнастика, массаж, компрессионная терапия, контроль массы тела;
- Физические методы – различные виды физиотерапевтического воздействия (амплипульс, электрофорез, электростимуляция, пневмокомпрессия, баротерапия, ультрафиолетовое облучение крови);
- Фармакологические методы – использование препаратов, способствующих улучшению лимфотока, нормализации сократительной активности лимфатических сосудов, профилактике рецидивов рожистого воспаления, улучшению венозного оттока, коррекции воспалительных и трофических изменений тканей и т.д.).

Таким образом, консервативная терапия постмастэктомического отека охватывает целый ряд лечебных мероприятий, сочетанное курсовое использование которых на протяжении всей жизни пациента может привести к удовлетворительному результату.

### **Комплексная дренирующая терапия (COMPLEX DECONGESTIVE THERAPY)**

В отечественной и зарубежной литературе считается, что основой консервативного лечения постмастэктомической лимфедемы является комплексная дренирующая терапия - complex decongestive therapy (CDT), включающая в себя мануальный лимфатический дренаж, пневмокомпрессионное лечение, индивидуальные физические упражнения и уход за кожей (А I).

CDT состоит из двух фаз: первая – интенсивное лечение, направленное на максимальную редукцию отека верхней конечности, вторая – поддерживающая терапия в домашних условиях. Лечение комплексным методом значительно превышает результаты любого другого консервативного и оперативного методов лечения постмастэктомического отека, если оно начато своевременно на ранних стадиях лимфедемы.

#### **2.6.1.1. Лимфатический мануальный дренаж**

Лимфатический дренаж – терапевтический метод, включающий ручной массаж отека верхней конечности, направленный на стимуляцию лимфооттока от периферии к центру (А II).

3 этапа в массаже верхней конечности при постмастэктомической лимфедеме:

1 этап – энергичное растирание и разминание мышц плечевого пояса и длинных мышц спины, что необходимо для повышения тонуса гипертрофированных мышц и кровеносных сосудов, ускорения венозного оттока;

2 этап – легкое растирание и поглаживание плеча и области плечевого сустава в проксимальном направлении от локтя, затем – предплечья и кисти в медленном темпе;

3 этап – плоскостное поглаживание всей конечности от пальцев до плечевого сустава.

На всех этапах массажа недопустимо глубокое разминание, поколачивание и вибрация. После массажа кожа верхней конечности не должна быть гиперемирована.

#### **2.6.1.2. Пневмокомпрессионное лечение**

Метод автоматического пневмомассажа за цикличность его работы имеет термин *intermittent pneumatic compression (IPC)* – прерывистая пневматическая компрессия (ППК).

Прерывистое сдавление тканей в последовательном направлении от периферии к центру создает условия вытеснения застойной лимфы из межтканевого пространства и микроциркуляторного русла в лимфатические сосуды, увеличивает лимфоток по сохраненным путям в центральном направлении и удаляет отекающую жидкость из мягких тканей конечности.

Созданы различные аппараты и методики проведения пневматической компрессии, отличающиеся как продолжительностью процедуры (от 1 до 6 ч), параметрами давления (от 30 до 180 мм рт. ст.), так и количеством процедур (от 3 дней до 2-3 недель).

В нашей стране используются аппараты для пневмокомпрессии: «Flowtron plus» (Huntleigh Healthcare, Англия), «Лимфа-Э» (МИЦ «Аквита», Москва), «Лимфа-мат» (Digital Gradient, Германия) и др.

Значительное уменьшение окружности конечности происходит на 4-5 сеансах прерывистой пневмокомпрессии. После этого темпы редукции отека замедляются, что

связано в первую очередь с вытеснением основных объемов лимфатической жидкости из тканей в первую половину курса лечения (В IV).

Пневмокомпрессия наиболее эффективна у пациенток с ранним постмастэктомическим отеком конечности в сроки от 1 месяца до 1 года. Наличие плотного отека сроком более двух лет является показанием для более интенсивного (в виде увеличения давления и времени сеанса сжатия сегмента рукава) и продолжительного (до 3 недель) курса пневмокомпрессионной терапии, однако клинический эффект не всегда значим. В связи с этим необходимо начинать данный вид лечения в наиболее ранние сроки появления постмастэктомического отека конечности (А III).

С патогенетической точки зрения пневмокомпрессия позволяет:

- уменьшить образование лимфы за счет снижения капиллярной фильтрации;
- уменьшить гидростатическое давление и тканевое напряжение, что улучшает венозный и лимфатический отток, особенно в капиллярном и прекапиллярном сегментах русла;
- сохранить эластичность кожи и подкожной жировой клетчатки, что имеет важное значение для работы капиллярного насоса.

Для улучшения транспорта лимфы перед процедурой чередующейся пневмокомпрессии возможно проведение ручного массажа конечности приемами поглаживания и легкого растягивания в течение 15-20 минут, начиная с ее проксимальных отделов.

После предварительного проведения ручного массажа на конечность пациента надевают пневмомассажный рукав. При этом для исключения ухудшения венозного оттока, конечность не должна находиться в положении абдукции. С целью соблюдения правил гигиены пневмомассажный рукав надевают на хлопчатобумажную ткань (например, халат). Воздействие проводится в режиме «нарастающей волны», характеризующегося последовательным нагнетанием воздуха в секции манжет в направлении от ее дистальных отделов к проксимальным с выдержкой компрессии на всю конечность в течение заданного времени, после чего следует сброс давления во всех секциях манжет, пауза и повторение цикла.

При выборе рабочего давления необходимо учитывать субъективную переносимость (отсутствие дискомфорта и болевых ощущений), стадию отека, наличие сопутствующих заболеваний. Обычно задаваемое рабочее давление должно быть в пределах 40-60 мм рт.ст., а первые 2-3 процедуры в послеоперационном периоде – 30-40 мм рт.ст., время нагнетания воздуха в каждую секцию должно составлять 15-20 сек, пауза – 10-15 сек., продолжительность процедуры – не менее 30 минут, но не более 1 часа. Процедуры следует проводить ежедневно (возможно в амбулаторных условиях). Курс

лечения определяется индивидуально для каждой больной и составляет в среднем 10-14. После процедуры чередующейся пневмокомпрессии рекомендуется провести кратковременное (5-10 мин.) занятие гимнастикой – сильное сжимание и расжимание пальцев кисти, медленное сгибание и расгибание запястья, подъем руки вверх и отведение ее за голову.

### **2.6.1.3. Лечебная физкультура**

Комплекс лечебной физкультуры, проводимый под руководством инструктора ЛФК, позволяет максимально быстро восстановить нормальный объем движений в конечности со стороны операции (А II). Первые движения в плечевом суставе пациентка должна начать осуществлять к концу первых суток после выполнения радикальной мастэктомии. Это позволяет одновременно с восстановлением двигательной функции проводить профилактику венозной недостаточности. Возвышенное положение конечности способствует быстрому уменьшению лимфатического отека, поэтому при наличии отека в стационаре следует придать конечности возвышенное положение при положении больной лежа.

В основе комплекса гимнастических упражнений – активизация внемлимфатических сил (сокращение мышц плеча, предплечья, кисти). Под влиянием физических упражнений ускоряется крово- и лимфообращение, повышается тонус лимфатических сосудов, включаются резервные коллатерали. Ток лимфы по лимфатическим сосудам увеличивается также за счет движения грудной клетки, изменения давления в брюшной полости, усиления пульсации крупных сосудов. Одним из упражнений, направленных на восстановление функции плечевого сустава на стороне операции, является «расчесывание волос» рукой оперированной стороны с момента посадки в постель. В послеоперационном периоде оно выполняется многократно в течение дня. Выполняются сгибание-разгибание кисти и предплечья, сгибание-разгибание пальцев, приведение-отведение верхней конечности от туловища, круговые (маховые) движения руками.

Дыхательная гимнастика заключается в глубоком дыхании. Комплекс дыхательной гимнастики сочетается с упражнениями для конечностей и, кроме того, может применяться самостоятельно 3 – 4 раза в течение дня.

Полезными мероприятиями при постмастэктомической лимфедеме являются плавание, кратковременная ходьба, легкие пробежки. Лечебная гимнастика должна дополняться легким массажем, который выполнять могут сами пациентки.

С целью профилактики развития постмастэктомического отека и ограничения подвижности в плечевом суставе важную роль играет раннее начало лечебной физкультуры.

#### **2.6.1.4. Гидрокинезотерапия**

Основными факторами гидрокинезотерапии, основанной на выполнении физических упражнений в воде с терапевтической целью, являются: гидростатическое действие водной среды, снижение веса тела в воде, положительное влияние на психоэмоциональную сферу. Метод обладает сочетанием элементов релаксации, кинезотерапии и аквамассажа, что позволяет рекомендовать его на всех этапах лечения постмастэктомического синдрома. Рекомендуемое число занятий – 1-2 раза в неделю (А Ш).

#### **2.6.1.5. Компрессионная терапия**

Компрессионная терапия – один из наиболее простых методов лечения при лимфедеме. Современные методы компрессионной терапии при постмастэктомическом отеке конечности можно разделить на две группы: эластичные бинты и компрессионный трикотаж. Для правильного использования эластических бинтов следует соблюдать ряд правил. Бинтовать конечность следует утром от периферии к центру. Рекомендуется низкоэластическое бинтование. Низкоэластичные бинты создают низкое давление покоя и высокое рабочее давление, что обеспечивает удобную поддержку для расслабленной конечности и в то же время значительно увеличивает давление в тканях при сокращении мышц, сжимая тем самым и лимфатические сосуды. Высокоэластичные бинты постоянно сжимают ткани конечности, причиняя значительные неудобства, а при сокращении мышц легко растягиваются, не обеспечивая должного увеличения рабочего давления для перекачивания лимфы по сосудам. Использование эластического бинтования актуально после оперативных вмешательств по поводу постмастэктомической лимфедемы.

В настоящее время широкое применение имеет компрессионный эластический трикотаж. Изделия выполнены из эластомерного синтетического воздухопроницаемого полотна в виде удлиненной перчатки, имеющей отделения для пальцев, кисти, предплечья, плеча и плечевого сустава. При правильном подборе перчатка создает распределенное градуированное давление на верхнюю конечность: максимальное – в области кисти, минимальное – в области надплечья. Использование медицинского трикотажа обладает рядом преимуществ: участие врача ограничивается подбором изделия (нет необходимости в постоянном врачебном контроле как при эластическом бинтовании), медицинский трикотаж имеет лучшие эстетические свойства.

При использовании медицинского трикотажа вид изделия и степень компрессии должны определяться врачом. В послеоперационном периоде при начальных стадиях – редком появлении небольшого преходящего отека достаточно использовать изделия I компрессионного класса (давление – 20-25 мм рт.ст.), при наличии регулярно

развивающегося переходящего и мягкого отека (I, II стадии постмастэктомического отека конечности) достаточно использовать I – II (давление 25-35 мм рт.ст.) классы компрессии, при плотном отеке (III стадия) – III класс компрессии (давление – 35-45 мм рт.ст.), при деформирующей (IV) стадии с явлениями фибредемы – IV класс компрессии (давление более 49 мм рт.ст.). Подбор изделия всегда осуществляется индивидуально, следует учитывать некоторые модельные различия эластических рукавов и подбирать наиболее удобный для больной вариант.

#### **2.6.1.6. Физиотерапевтические методы**

В настоящее время имеется опыт применения различных физических факторов в лечении лимфедемы.

##### ***Амплипульс-терапия***

Методика процедуры заключается в следующем: 10 мг хемотрипсина растворяют в 30 мл 2% раствора соды, пропитывают ими четыре слоя марли и вместе с гидрофильной прокладкой, смоченной теплой водой, накладывают их на конечность и соединяют с отрицательным полюсом. Второй электрод площадью 300-400 см<sup>2</sup> помещают поперечно и соединяют с положительным полюсом. Параметры тока: частота 100 Гц, длительность посылки – 1 с, пауза – 2 с, глубина модуляции 100%, сила – до ощущения вибрации. Процедура продолжалась 30 мин. ежедневно. Курс – 5-12 процедур.

##### ***Электрофорез с ферментами***

Электрофорез с лидазой (или трипсином), как и амплипульс-терапия, в основном эффективен при I – II степенях лимфедемы, когда полное нарушение строения и функции лимфангиона отсутствует.

##### ***Электростимуляция лимфатических сосудов***

Разработана методика электростимуляции лимфатических сосудов. Выбор прямоугольной формы импульсов и отрицательной полярности основан на их максимальном возбуждающем действии на мышечные элементы лимфатических сосудов (В II). Активный электрод с прокладкой размерами 50x10 см, смоченной физиологическим раствором, накладывают на передне-внутреннюю поверхность конечности и соединяют с отрицательным полюсом аппарата для гальванизации через прерыватель электрического тока. Индифферентный электрод тех же размеров располагают поперечно по отношению к активному и соединяют с положительным полюсом. Параметры тока: сила до 50 мА, частота повторения импульсов – 8-10 в мин., длительность импульса – 200-400 мс. Процедуры повторяют ежедневно в течение 8-10 дней.

Электростимуляция показана всем больным лимфедемой конечности, у которых по данным лимфографии/лимфосцинтиграфии имеются лимфатические сосуды с сохраненной сократительной способностью (стадии компенсации и субкомпенсации).

Электростимуляцию можно сочетать с другими видами физиотерапевтического лечения лимфедемы: массажем, чередующейся (прерывистой) пневмокомпрессией, магнитотерапией, ультразвуковой терапией и лечебной физкультурой. Данный метод может применяться на стационарном, амбулаторном этапах лечения. Повторные курсы электростимуляции при необходимости целесообразно проводить не ранее, чем через 2-3 месяца. В период проводимого лечения больным необходимо носить эластический рукав.

Противопоказаниями для электростимуляции являются: системные заболевания крови, тяжелые органические заболевания сердечно-сосудистой системы, тромбоз поверхностных и глубоких вен конечности, острые инфекционные заболевания, воспалительные заболевания, сопровождающиеся лимфангоитом, дерматиты.

#### ***Фотоматричная терапия***

Аппарат фотоматричной терапии имеет следующие параметры: внутренний диаметр – 18 см, высота – 22 см, на внутренней поверхности размещается 126 светодиодов, работающих в непрерывном режиме, длина волны излучения на максимуме – 660 нм, ширина спектра излучения по полувысоте – 20 нм, интенсивность излучения на поверхности отека – 1 мВт/см<sup>2</sup> на площади приблизительно 1200 см<sup>2</sup>, каждый светодиод снабжен отдельной миниатюрной оптической системой. Время воздействия – 30 мин., курс лечения – 10 ежедневных процедур. Конструкция установки, выполненной в виде полого цилиндра, предусматривает равномерное распределение на коже конечности некогерентного монохроматического светового излучения. По данным D. Sliney, M. Wolbазшт (1980) до дермы доходит лишь 21%, а под кожу попадает всего 14% светового потока, что условно свидетельствует о поглощенной за сеанс дозе световой энергии 0,37 – 0,25 Дж/см<sup>2</sup>.

В результате лечения у больных отмечается уменьшение отека верхней конечности, напряжения тканей конечности, увеличение мышечной силы, нарастание объема активных движений в плечевом и локтевом суставах, снижение интенсивности болевого синдрома, восстановление тактильных ощущений.

#### ***Низкоинтенсивное лазерное излучение***

Низкоинтенсивным лазерным излучением красного (длина волны = 632,8 нм) и инфракрасного (длина волны = 0,89 мкм) диапазонов осуществляют воздействие на область плечевого сустава и передней лестничной мышцы. Все показатели линейной скорости кровотока по плечевой и локтевой артериям, в различных участках

подключичной артерии, улучшение показателей вязкости плазмы крови после сеансов лазеро- и фототерапии улучшаются в течение 1,5-2 мес. после окончания лечебных курсов (В III). Ухудшение показателей отмечают к концу 5-6 мес. после лечения.

#### ***Ультрафиолетовое облучение крови***

Данный метод способствует оксигенации тканей, улучшению реологических свойств крови (учитывая повышение вязкости крови при лимфедеме), активации иммунитета и неспецифической резистентности организма. После проведения курса лечения больные отмечают улучшение самочувствия, уменьшение отека, чувства тяжести и распирания в конечности. Наиболее выраженный эффект наблюдается у пациентов с рожистым воспалением. В случаях, когда у больных имеется поливалентная аллергия, в том числе на основные группы антибиотиков, ультрафиолетовое облучение применяют в качестве самостоятельного метода лечения.

#### ***Гипербарическая оксигенация***

Немедикаментозный метод лечения кислородом под повышенным давлением позволяет быстро ликвидировать гипоксию тканей, увеличивает функциональные возможности организма, повышает умственную, физическую работоспособность, а также неспецифическую резистентность организма. Повышением внешнего давления улучшается сократительная активность лимфатических сосудов, ускоряется отток лимфы, снижается концентрация белка в тканях. Средние значения положительного давления в камере составляют 780-820 мм рт.ст., количество процедур – 10-15.

Противопоказаниями к лечению в барокамере являются заболевания вен нижних конечностей, воспалительные процессы, сердечно-сосудистые заболевания.

#### **2.6.1.7. Медикаментозные методы**

Кроме complex decongestive therapy важное значение в эффективном лечении постмастэктомического отека имеет правильный подбор лекарственной терапии.

С учетом известных механизмов транспорта лимфы необходим подбор препаратов, влияющих на сократительную активность лимфатических сосудов.

В фармакологическом лечении лимфедемы выделяют:

- традиционную терапию
- применение бензопиранов (в том числе детралекса)
- системную энзимотерапию.

#### ***Традиционная терапия***

- 1) Троксевазин – представляет собой смесь гидроксипропиловых производных рутина, в которой преобладает тригидроксипропирутозид, обладающий Р-витаминной активностью. Троксевазин обладает выраженным венотоническим,

капилляротоническим, антиэкссудативным и гемостатическим эффектом. Препарат уменьшает проницаемость и ломкость капилляров, оказывает противоотечное и противовоспалительное действие. Он блокирует венодилятирующий эффект гистамина, брадикинина, ацетилхолина. Курс лечения – 100 капсул (по 1 капсуле 2 раза в день).

- 2) Солкосерил – депротеинизированный, неантигенный и апирогенный гемодиализат крови здоровых молочных телят, активатор обмена веществ в тканях. Содержит естественные низкомолекулярные вещества – гликолипиды, нуклеозиды, нуклеотиды, аминокислоты, олигопептиды, незаменимые микроэлементы, электролиты, промежуточные продукты углеводного и жирового обмена. Улучшает потребление кислорода клетками тканей, особенно в условиях гипоксии, нормализует процессы метаболизма, транспорт глюкозы, стимулирует синтез АТФ, ускоряет регенерацию обратимо поврежденных клеток и тканей. Введение препарата чаще всего осуществляют в дозе 2-4 мл внутривенно в 200 мл физиологического раствора. Инфузии проводят через день, всего от 3 до 5 раз. После введения препарата большинство пациентов отмечают чувство легкости в конечности, некоторое уменьшение отека.
- 3) Антигистаминные препараты – применяются в комплексном лечении лимфедемы, особенно при рецидивирующем рожистом воспалении.
- 4) Известны рекомендации по применению у больных лимфедемой конечностей никотиновой кислоты и ее производных (компламина и трентала), спазмолитиков (но-шпы, папаверина). Однако в экспериментах было доказано, что перечисленные препараты увеличивают артериальный кровоток и, соответственно, нагрузку на дренирующие системы (венозную и лимфатическую), оказывают прямое тормозящее действие на моторику лимфатических сосудов и снижают транспорт лимфы, возникает расслабление сосудов и угнетение спонтанных сокращений вплоть до полного исчезновения моторики лимфангионов. Следовательно, использование указанных препаратов при постмастэктомической лимфедеме нецелесообразно.

### ***Применение бензопиранов***

Обширная группа веществ, оказывающих разнообразное воздействие на организм. Все испытанные бензопираны (более 25) приводят к уменьшению всех видов высокобелковых отеков, что обусловлено их способностью усиливать нормальный протеолиз с помощью увеличения количества и активности макрофагов в зоне отека, что позволяет

лимфатической системе использовать альтернативный путь эвакуации белков из тканей (В II).

На мировом рынке имеются следующие препараты бензопиранов:

- **Кумарин** (5,6 бензо-[альфа]-пирон, 1,2-бензопирон). Обычная доза – 400 мг/сутки, при лимфедеме в течение 2-3 месяцев может быть увеличена до 800 мг/сутки. Препарат применяется в таблетированном виде: вениум (100 мг кумарина – «Lubopharm», Швейцария), лизедем (15 мг кумарина – «Boots-Pharma», Франция), веналот-депо (15 мг кумарина и 90 мг троксерутина – «Scharper&Brummer», Германия). Препарат лодема («Hamilton Laboratories», Австралия) существует в форме 10% мази на основе полиэтиленгликоля, местное применение которой обеспечивает проникновение препарата вглубь тканей на 1-2 см.

В клинических испытаниях, проведенных в Австралии, Франции, Индии, Китае, эта группа препаратов показала заметное уменьшение отека конечности и увеличение подвижности пораженной конечности даже без ношения компрессионного трикотажа. Применение кумарина в дозе 8 мг в сутки оказывается эффективным у 79% больных с лимфедемой (С IV).

Однако в связи с гепатотоксичностью препарат не применяется в США, Канаде, Австралии и ряде Европейских стран.

- **Оксерутины** (гидроксиэтилрутозиды) – паровен, венорутон, троксевазин, релвен. Обычно используются при лечении варикозной болезни, при лечении лимфедемы доза должна быть увеличена вдвое.

- **Производные флавоноидов** (диосмин, гесперидин). Препарат продается в виде смеси двух указанных веществ: 1 таблетка содержит 500 мг очищенной микронизированной флавоноидной фракции: диосмина (90%) и гесперицина (10%) и выпускается под названием «детралекс» (Франция). Микронизация (уменьшение размеров частиц активного вещества) обеспечивает быструю абсорбцию активного компонента после приема внутрь и более быстрое начало действия. В настоящее время детралекс наиболее широко применяется в лимфофлебологии. Торговые названия препарата в других странах: Daflon 500, Variton, Capiven, Arvenum 500, Venitol, Ardium. Детралекс оказывает защитное действие на микроциркуляцию, улучшает венозный тонус и лимфатический дренаж.

При постмастэктомическом отеке детралекс назначают по 1 капсуле 2 раза в день курсами по 2 месяца.

Назначение детралекса показано при всех стадиях постмастэктомического отека как в виде самостоятельного метода, так и в комплексной терапии. Для поддержания ремиссии

при лимфедеме необходимо назначать детралекс в виде поддерживающего пролонгированного курса. Препарат также эффективен при превентивном лечении у больных после радикальных мастэктомий в «доклинической» стадии отека, особенно при диффузном типе лимфотока в верхней конечности, являющемся прогностически неблагоприятным в отношении развития данного осложнения.

Другим препаратом, содержащим гесперидин, является «цикло-3-форт» («Pierre Fabre») (экстракт рускуса (иглицы) 150 мг, гесперидин 150 мг, аскорбиновая кислота 100 мг). Препарат оказывает венотоническое, лимфотоническое, ангиопротекторное действие. Эффект препарата обусловлен адренергической активностью экстракта иглицы, которая реализуется двумя путями: непосредственным агонистическим действием в отношении постсинаптических альфа-адренергических рецепторов гладкомышечных клеток сосудистой стенки, а также влиянием на высвобождение норадреналина из его депо в пресинаптических ганглиях. Повышение тонуса вен способствует увеличению венозного оттока и снижению капиллярного стаза, а также снижению агрегации эритроцитов и вязкости крови. Вызывая улучшение венозного оттока и повышение тонуса вен, экстракт иглицы оказывает лимфотоническое действие. Назначают по 2-3 капсулы в сутки.

#### ***Системная энзимотерапия***

Целесообразность системной энзимотерапии определяется ее противовоспалительным и противоотечным действием, что обусловлено ингибированием цитокиновой активности клеток, модуляцией моноцитов и макрофагов. При воздействии ферментов на сосудистое русло отмечают следующие эффекты: противоотечное действие, торможение склерозирования сосудистой стенки, снижение содержания холестерина, улучшение функции эндотелия за счет снижения степени адгезии форменных элементов крови и цитокинового повреждения, расщепление иммунных комплексов (актуальное при аутоиммунном повреждении). Препараты, используемые для системной энзимотерапии в лимфофлебологии:

- Вобэнзим (1 таблетка содержит: панкреатин 345 ЕД.Ph.Eur., папаин – 90 ЕД.FIP, рутозид – 50 мг, бромеланин – 225 ЕД.FIP, трипсин – 360 ЕД.FIP, липаза – 34 ЕД.FIP, амилаза – 50 ЕД.FIP, химотрипсин – 300 ЕД.FIP) (Германия). Назначают от 3 до 10 таблеток 3 раза в сутки;

- Флогэнзим (1 таблетка содержит бромеланин – 90 мг, трипсин – 48 мг, рутин – 100 мг) (Германия). Назначают по 2-3 таблетки 3 раза в сутки.

Для лечения лимфедемы, осложненной рожистым воспалением, назначают по 8-10 таблеток 3 раза в сутки в течение 1-2 месяцев. Поддерживающая доза – 5 драже 3 раза в день еще 2 месяца.

Местное медикаментозное лечение постмастэктомической лимфедемы широко не применяется в связи с опасностью повреждения кожных покровов и риском развития рожистого воспаления. Имеются отдельные сообщения о положительных результатах аппликации 20-50% раствора димексида 1 раз в сутки, а также инфильтрацией участков фиброза 0,25% раствором новокаина, лидазы и солкосерила (С IV). Однако инвазивные методики лечения постмастэктомической лимфедемы нецелесообразны.

#### **Основные принципы консервативной терапии постмастэктомического отека**

- 1) Консервативное лечение должно начинаться как можно раньше, у больных с диффузным типом лимфотока в верхней конечности – на «доклинической» стадии заболевания или на I стадии (компенсации), когда еще сохраняются структурные и функциональные характеристики лимфатических сосудов.
- 2) Фармакокоррекция моторики лимфатических сосудов должна проводиться с учетом общих механизмов регуляции моторики сосудов, одновременным улучшением оксигенации тканей, реологических свойств крови и профилактикой рожистого воспаления.
- 3) Консервативная терапия сформировавшегося постмастэктомического отека должна быть комплексной, включающей сочетание механических, фармакологических, физиотерапевтических методов лечения.

Только комплексное использование вышеуказанных методов с формированием у пациента чувства ответственности за соблюдение всех рекомендаций, может обеспечить устойчивый положительный результат.

#### **2.6.2. ХИРУРГИЧЕСКОЕ ЛЕЧЕНИЕ**

**Хирургическое лечение** лимфатического отека конечности может проводиться по трем направлениям:

- 1) резекционное, представляющее собой применение частичного или радикального удаления избыточных тканей;
- 2) дренирующее, предполагающее создание различными способами новых путей оттока лимфы;
- 3) комбинированное, подразумевающее сочетание резекционного и дренирующего способов лечения.

Хирургические методы лечения лимфедемы могут быть паллиативными и радикальными.

Большинство паллиативных операций имеют исторический интерес, и в настоящее время практически не применяются.

Радикальные операции при лимфедеме конечности заключаются в полном удалении пораженной ткани на всем ее протяжении и объединяются названием резекционные (А II).

Все резекционные операции делят на две группы:

- 1) резекционные операции с последующим закрытием раневой поверхности местным перемещенным кожным лоскутом;
- 2) резекционные операции с закрытием раневой поверхности свободными кожными лоскутами, взятыми с пораженной конечности или с других здоровых участков тела.

Каждая операция может быть выполнена одномоментно или поэтапно. У некоторых больных кожа пораженной конечности бывает настолько вторично изменена, что не может быть использована для трансплантации, тогда возникает необходимость взятия свободных кожных трансплантатов из других областей тела.

Для получения хороших результатов радикальных операций по поводу лимфедемы конечности необходимо соблюдать следующие условия:

- полное удаление всех имеющихся между кожей и мышцами тканей;
- кожный лоскут для закрытия раневой поверхности должен иметь толщину не более 1 мм;
- очень тщательный гемостаз;
- необходимо достаточное натяжение с последующим подшиванием лоскута к подлежащим мышцам, чтобы обеспечить хорошее прилегание кожного лоскута;
- ранее удаление очаговых и краевых некрозов кожного лоскута с последующей пересадкой кожных лоскутов из других областей тела.

#### **Показания к радикальному оперативному лечению лимфедемы конечностей**

- 1) IV деформирующая стадия лимфедемы;
- 2) Нарастающая лимфедема с выраженными фиброзными изменениями тканей конечности (III стадия плотного отека);
- 3) Стабильная лимфедема с частыми рецидивами рожистого воспаления;
- 4) Неэффективность консервативных методов лечения.

#### **Противопоказания к радикальному оперативному лечению лимфедемы конечностей**

- 1) Врожденная и приобретенная недостаточность глубокой венозной системы конечностей;

- 2) Вторичная лимфедема при злокачественном (первичном или метастатическом) поражении лимфатических узлов.

Операции по поводу лимфедемы относятся к тяжелым и длительным вмешательствам, травматичны, сопровождаются значительной кровопотерей и выполняются в обширной болевой рецепторной зоне.

Хирургические вмешательства резекционного характера в настоящее время могут быть использованы лишь на поздних стадиях заболевания при достоверной информации о полной безвозвратной утрате функции лимфатических сосудов.

## **2.7. ЛЕЧЕНИЕ БРАХИОПЛЕКСОПАТИЙ, РУБЦОВЫХ ИЗМЕНЕНИЙ, БОЛИ ПРИ ПОСТМАСТЭКТОМИЧЕСКОМ СИНДРОМЕ**

### **2.7.1. Хирургические методы**

Традиционными методами являются:

- 1) Невролиз плечевого сплетения;
- 2) Иссечение рубцов

Иссечение фиброзно-измененных тканей в зоне прохождения сосудисто-нервного пучка с последующей аутодермопластикой дает положительный результат за счет устранения компрессии и улучшения кровоснабжения нервного волокна (А II).

#### **Хирургический метод лечения плексита и рубцовых изменений кожи**

Для устранения грубых рубцов в подмышечной и подключичной области, влекущих за собой развитие приводящей контрактуры плеча, применяют операцию иссечения данных рубцов с замещением дефекта торакодорзальным лоскутом.

Для лечения брахиоплексита можно использовать тотальный микрохирургический невролиз плечевого сплетения с последующим укрытием его торакодорзальным лоскутом или большим сальником, перемещенным на микрососудистых анастомозах. Болевой синдром ликвидируется у 92,3% больных, в связи с чем операция невролиза плечевого сплетения с укрытием его хорошо васкуляризованными тканями показана при любом сроке длительности заболевания. Сочетание данной техники операции с невролизом представляется целесообразным на ранних стадиях развития лучевых невропатий (С IV).

Однако, учитывая многостадийность, травматичность указанных методов лечения, не всегда дающих положительные косметические и функциональные результаты, большинство клиницистов отдает предпочтение консервативным методам.

## **2.7.2. Физиотерапевтические методы**

### ***Метод сочетанного применения низкоинтенсивного лазерного излучения и некогерентного монохроматического света красного диапазона с длиной волны 660 нм***

При выраженной ограниченности подвижности сустава и выраженных явлениях скаленус-синдрома осуществляют сочетанное воздействие непрерывным излучением красного диапазона с длиной волны 632,8 нм и импульсным излучением инфракрасного диапазона с длиной волны 0,89 мкм.

### ***Низкочастотная электронейромиостимуляция***

Метод у больных с болевым синдромом и ограничением подвижности в плечевом суставе ликвидирует явления плексита и вторичного корешкового болевого синдрома при остеохондрозе позвоночника (А II). Электронейромиостимуляция мышц плечевого пояса на стороне операции осуществляется с помощью аппаратов «Нейропульс», «Амплипульс-4» и «Омнистим-04».

### ***Применение магнитных полей***

Магнитные поля применяются с целью улучшения транскапиллярного обмена, усиления притока крови и снабжения тканей кислородом, увеличения содержания гиалуроновой кислоты в межзубчатом веществе и, следовательно, замедления процесса склерозирования. Магнитные поля способствуют формированию новых и раскрытию предшествующих лимфатических коллатералей, оказывают благоприятное действие при невритах, плекситах, остеохондрозе позвоночника, деформирующем артрозе (В III).

### ***Зональная иглорефлексотерапия***

При болевой симптоматике возможно применение инфильтрации 6-8 триггерных точек в соответствии с локализацией боли 0,25% раствором новокаина с добавлением 10-12 мг гидрокортизона на 10 мл.

### ***Транскраниальная электроанальгезия***

Возможно применение транскраниальной электроанальгезии в коррекции болевого синдрома у онкологических больных с применением аппарата «Этранс-3» по 10-15 сеансов за 1 курс лечения.

## **2.7.3. Медикаментозное лечение болевого синдрома**

Терапия нейропатической боли должна быть направлена на устранение причин, вызывающих боль. У подавляющего большинства больных предпочтительно проведение обезболивания с помощью лекарственной терапии, и только в случае его безрезультативности следует подключать инвазивные методики.

1. Методы консервативной релаксации передней лестничной мышцы при лечении больных с постмастэктомическим синдромом II, III стадий:

- аппликационное воздействие на переднюю лестничную мышцу димексида с новокаином;

- применение препаратов миорелаксирующего действия (мидокалм, баклофен и др.).

2. При фиброзе мягких тканей в подключичной, надключичной и аксиллярной областях используют компрессы с 20-30% раствором димексида, 0,5% раствором новокаина и 25-50 мг гидрокортизона, лидазы (В III).

3. При болевом синдроме и ограничении подвижности в плечевом суставе - таблетированный ганглерон по 0,04 г 3 раза в день, при выраженных болях – скутамил-ц по 0,25 г 3 раза в день, стугерон по 0,025 г 3 раза в день (В IV).

4. Важным направлением в местном лечении хронических дизестезических невропатических болевых синдромов (жгучие, стреляющие боли, парестезии, аллодиния) является десенситизация ваниллоидных рецепторов, играющих ключевую роль в развитии периферической сенситизации терминалей ноцицепторов (т.е. снижения уровня деполяризации мембран аксонов, необходимого для генерации потенциала действия).

Из капсаициноподобных препаратов особый интерес представляет **нонивамид** (ваниламид нониловой кислоты), оказывающий местное раздражающее действие за счет стимуляции периферических ваниллоидных рецепторов. Нонивамид входит в состав известной мази «Финалгон», которая содержит еще и никобоксил (бутоксипропиловый эфир никотиновой кислоты), не обладающий аффинитетом к ваниллоидным рецепторам, но оказывающий прямое сосудорасширяющее действие и потенцирующий действие нонивамида. Оптимальное сочетание компонентов мази «Финалгон» позволяет достигать оптимальной анальгетической эффективности при хорошей переносимости лечения. Основными показаниями к применению препарата в неврологии являются невриты, дегенеративные заболевания позвоночника, миалгии, связанные с перенапряжением (В III).

#### 5. Препараты лидокаина

Препараты лидокаина эффективны при таких невропатических болях, как полиневропатия, постмастэктомические боли, комплексный регионарный болевой синдром. Используются гели с 2,5% и 5% содержанием лидокаина. Препараты наносят местно на кожу в области боли и гипералгезии. Из острых побочных эффектов может наблюдаться раздражение кожи в области нанесения, которое чаще всего незначительное и быстро проходит. Хронических побочных эффектов не отмечено, привыкание не развивается (В III).

#### 6. Новокаиновые блокады

*Вагосимптическая новокаиновая блокада по Вишневскому*

При выраженном болевом синдроме возможно применение новокаиновых блокад, оказывающих положительное влияние в виде временного уменьшения тонуса мышц верхнего плечевого пояса и быстрого эффективного обезболивания (А I).

Выше подъязычной кости симпатический ствол и блуждающий нерв располагаются в одном клетчаточном пространстве, что объясняет возможность их одновременного блокирования при введении в данную область новокаина. Ниже их разделяет париетальный листок 4-й фасции (*vagina carotica*). Пациентку укладывают на спину, под лопатки подкладывают валик, голову поворачивают в сторону, противоположную месту проведения вагосимпатической блокады по Вишневскому. Точку вкола иглы находят у заднего края грудино-ключично-сосцевидной мышцы, выше ее перекреста с наружной яремной веной. Если контуры наружной яремной вены не видны, то проекционную точку вкола игла определяют по уровню расположения верхнего края щитовидного хряща. После обработки и анестезии кожи грудино-ключично-сосцевидную мышцу вместе с расположенным под ней сосудисто-нервным пучком отодвигают кнутри левым указательным пальцем. Конец пальца углубляют в мягкие ткани до ощущения тел шейных позвонков. Длинной иглой на шприце с новокаином прокалывают кожу над указательным пальцем, фиксирующим ткани шеи, и медленно проводят иглу по направлению вверх и кнутри до передней поверхности тел шейных позвонков. Затем иглу оттягивают от позвоночника на 0,5 см (чтобы не попасть в предпозвоночное пространство) и в клетчатку, расположенную позади общего фасциального влагалища шейного сосудисто-нервного пучка, вводят 40-50 мл 0,25 % раствора новокаина.

Об успешности вагосимпатической блокады по Вишневскому судят по появлению у пострадавшего синдрома Бернара — Горнера: сочетания миоза, энофтальма, сужения глазной щели, а также гиперемии половины лица на стороне блокады.

#### ***Блокада плечевого сплетения по В.А. Фурсаеву***

Пациентка лежит на спине, под лопатки подложен валик, голова повернута в противоположную сторону. В надключичной области на 1 см вверх от середины линии, соединяющей яремную вырезку грудины с ключично-акромиальным сочленением, делают вкол иглы, которую направляют строго в сагиттальном направлении вниз и назад под углом  $60^{\circ}$  к фронтальной плоскости до упора в первое ребро, где расположены ветви плечевого сплетения, инъецируют 5 мл 1-2% раствора новокаина, затем иглу извлекают из тканей на половину и вновь вводят 5 мл раствора новокаина. Далее иглу извлекают до подкожной клетчатки, смещают ее в латеральную сторону, вновь погружают до отметки и описанным способом выполняют две дополнительные инъекции раствора новокаина. Вновь извлекают иглу до подкожной клетчатки, смещают иглу еще на 5 мм латеральнее,

погружают на заданную глубину и выполняют 2 инъекции раствора новокаина. Анестезия наступает через 10-15 минут.

#### ***Блокада плечевого сплетения по Т.А. Ревенко***

Пальпаторно определяют плечевое сплетение в виде валика, на вершине его полуокружности вкалывают иглу перпендикулярно оси сплетения. Иглу проводят через все ткани и плечевое сплетение до первого ребра, коснувшись его, иглу оттягивают на 1-1,5 см и вводят раствор анестетика, затем иглу наполовину оттягивают и снова вводят раствор. После этого делают еще одну инъекцию, переместив иглу на 0,5-1 см кнаружи и кнутри от направления первоначального укола. Всего вводят 15-20 мл 1-2% раствора новокаина.

#### ***Блокада плечевого сплетения по Куленкамффу***

Пациентку укладывают на спину. Иглу вводят над серединой ключицы по наружному краю пульсирующей подключичной артерии, на которую ставят указательный палец левой руки. Из этой точки иглу вкалывают по направлению к остистому отростку второго грудного позвонка и продвигают вглубь, пока не появится парестезия в кисти и игла не коснется первого ребра. Оттянув иглу на 2-3 мм от кости и добившись парестезии, вводят 15-20 мл 2% раствора новокаина с адреналином.

#### ***Блокада плечевого сплетения по А.Ю. Пашуку***

Больная лежит на спине с небольшим валиком между лопатками. Врач определяет пульсацию подключичной артерии, латерально которой и краниально на 1 см веерообразно вводит иглу в сагиттальной плоскости до появления парестезии. Глубина введения иглы ограничивается первым ребром. Перед инъекцией раствора анестетика проводят контроль места нахождения конца иглы. Для полного успеха блокады необходимо добиться парестезии медиальной и латеральной частей сплетения. Объем раствора около 20 - 30 мл 1 - 2 % новокаина.

#### ***Подмышечный способ блокады плечевого сплетения по А.Ю. Пашуку***

Больная лежит на спине с повернутой кнаружи и отведенной конечностью на уровне прикрепления большой грудной мышцы к плечевой кости. Накладывают жгут, ориентиром вкола иглы является точка пульсации подмышечной артерии, которая отчетливо определяется над головкой плечевой кости. Конец иглы направляют на артерию, спереди и сзади которой после получения парестезии и проведения контроля места нахождения конца иглы вводят до 40 мл 1% раствора новокаина.

#### ***Блокада подмышечного сплетения по А.Я. Гришко и А.Ф. Грабовому.***

Положение больной сидя. Пальпаторно определяют наружный нижний край акромиального отростка лопатки, из этой точки проводится линия до начала

подмышечной складки, от середины линии проводится перпендикулярно наружу до пересечения с остью плеча. В этой точке вводят иглу в вентральном направлении до плечевой кости. Для появления парестезии иглу следует веерообразно перемещать в сагиттальной плоскости и затем вводить раствор анестетика.

В наших наблюдениях положительный анальгезирующий эффект при выраженном болевом синдроме в первые 3-5 суток после оперативного вмешательства был отмечен после выполнения паравертебральных новокаиновых блокад шейно-грудного отдела позвоночника.

### ***Паравертебральная блокада***

По общепринятой методике тонкой иглой выполняют анестезию кожи в четырех точках, справа и слева от остистых отростков, отступая на 1,5-2 см от средней линии. Затем более толстой иглой (длиной не менее 10 см) со шприцем прокалывают кожу в одной из анестезированных точек и, медленно продвигая иглу перпендикулярно к фронтальной плоскости тела и предпуская струю анестетика, доходят до дужки позвонка. Анестетик (0,5-0,75% раствор лидокаина, 0,5% раствор новокаина) с возможным добавлением глюкокортикоидного препарата вводят веерообразно в краниальном, латеральном и каудальном направлениях. Суммарное количество анестетика не должно превышать его разовой максимальной дозы.

Техника выполнения проста, непродолжительна, малотравматична для пациентки, способствует быстрому анальгезирующему эффекту.

## **7. Нестероидные противовоспалительные препараты**

Для лечения тронкальных (глубоких ноющих, ломящих) болей и статической гипералгезии на тупое надавливание (болезненность мышц и связок при пальпации) наиболее эффективны нестероидные противовоспалительные препараты. Одним из наиболее эффективных и хорошо изученных препаратов этого ряда является «Финалгель», основным действующим веществом которого является пироксикам. Механизм действия препарата связан с угнетением синтеза простагландинов из арахидоновой кислоты. «Финалгель» эффективно ингибирует циклооксигеназу (ЦОГ), синтез простагландинов, простаглицлина и тромбосана. Препарат подавляет также вторичную стадию агрегации тромбоцитов. Все это обеспечивает местный обезболивающий, противовоспалительный и противоотечный эффекты. При применении «Финалгеля» отмечается выраженное анальгетическое действие, при этом в плазме крови определяется низкий уровень препарата. «Финалгель» ослабляет или купирует воспаление и боли в мышцах и суставах в покое и при движении, способствует увеличению объема движений, при этом не вызывая сухости кожи, полностью впитывается, не оставляя следа. Однако следует

различать «Финалгель» и сходный по звучанию вышеупомянутый препарат «Финалгон», который коренным образом отличается от «Финалгеля» по механизму действия (десенситизация ваниллоидных рецепторов) и применяется для лечения дизестезических болей.

При постмастэктомическом синдроме боли в раннем и позднем послеоперационном периодах чаще развиваются по задней поверхности плеча с иррадиацией по задне-латеральной поверхности предплечья и в пальцы кисти. С целью купирования болевой симптоматики наиболее часто применяют финалгель, крем кетонал (5% кетопрофен) путем его нанесения на кожные покровы верхней конечности в зонах локализации болей.

Кетопрофен – нестероидное противовоспалительное средство, производное пропионовой кислоты (арилкарбоксиловой кислоты). Кетопрофен оказывает болеутоляющее, противовоспалительное и жаропонижающее действие. Воздействуя на циклооксигеназное и липооксигеназное звено метаболизма арахидоновой кислоты, кетопрофен ингибирует синтез простагландинов, лейкотриенов и тромбоксанов. Препарат стабилизирует мембраны лизосом, замедляет высвобождение лизосомальных ферментов, оказывает антибрадикининное действие, препятствует агрегации тромбоцитов, вызывает значительное торможение активности нейтрофилов у больных ревматоидным артритом, уменьшает сосудистую проницаемость. Обладает центральным и периферическим анальгезирующим действием.

Для успешной терапии нейропатической боли необходим комплексный подход, включающий в себя сочетание местных и системных анальгетиков.

При хроническом болевом синдроме традиционные антинейропатические средства включают трициклический антидепрессант amitриптилин, антикольтунсант карбамазепин, препараты из группы местных анестетиков типа лидокаина. Эффективным препаратом из группы антиконвульсантов для лечения нейропатической боли является габапентин (нейронтин), единственный в России препарат, зарегистрированный как средство лечения нейропатической боли (В II). Габапентин действует аналогично тормозному медиатору ГАМК. Действие препарата направлено на разные уровни нейрональной передачи. Габапентин способствует увеличению синтеза и высвобождения ГАМК и тормозит синтез и транспорт глутамата, одного из основных факторов сенситизации болевых структур и гиперальгезии, а также подавляет потоки ионов кальция, стабилизируя постсинаптическую мембрану. Такое разноплановое действие препарата на различные звенья механизма формирования нейропатии лежит в основе его высокой эффективности при терапии нейропатической боли.

Лечение габапентином начинают с дозы 300 мг 1 раз в сутки, увеличивая ее в течение 3-х дней до 900 мг в сутки в 3 равных приема. После этого дозу при необходимости можно повышать на 300 мг в сутки до максимально рекомендуемой – 1800 мг в сутки. При удовлетворении пациента и врача достигнутым эффектом дальнейшее повышение дозы нейронтина прекращают.

Одним из удобных для пациенток способов обезболивания при хроническом болевом синдроме является трансдермальная терапевтическая система – дурогезик, содержащий фентанил в дозах 2,5 мг, 5 мг, 7,5 мг, 10 мг (В II). Препарат применяется в виде тонкого полупрозрачного пластыря.

Фентанил – синтетический анальгетик, взаимодействующий преимущественно с  $\mu$ -опиоидными рецепторами. Относится к списку II наркотических средств, психотропных веществ, утвержденному постановлением Правительства РФ № 681 от 30.06.98. Повышает активность антиноцицептивной системы, повышает порог болевой чувствительности. Нарушает передачу возбуждения по специфическому и неспецифическому болевым путям к ядрам таламуса, гипоталамуса, миндалевидному комплексу. Основными терапевтическими эффектами препарата являются анальгезирующий и седативный. Общее время действия препарата – 72 ч. Способствует наступлению сна. Вызывает эйфорию. Применяется для лечения сильно выраженной боли, в том числе невропатической, существующей в течение трех месяцев у онкологических больных.

Таким образом, при умеренном болевом синдроме, купирующимися ненаркотическими анальгетиками, лечение боли при постмастэктомическом синдроме следует начинать именно с них, включая нестероидные и другие противовоспалительные средства как перорального, так и местного применения. Лекарственную терапию целесообразно дополнять по показаниям физиотерапевтическими методами. При хроническом болевом синдроме в начальной фазе достаточным может быть назначение монотерапии небольшими дозами нейронтина. При тяжелом невропатическом болевом синдроме, устойчивом к действию опиоидных анальгетиков, требуется комплексная терапия с индивидуальным подбором антинейропатических препаратов в дополнение к анальгетической терапии.